Aus der orthopädisch-chirurgischen Abteilung
des Städtischen Krankenhauses Britz
Chefarzt: Prof. Dr. med. G. Friedebold

---

# Wie weit ist die tabische Arthropathie verifizierbar ?

Inaugural-Dissertation
zur
Erlangung der medizinischen Doktorwürde
an der
Medizinischen Fakultät der Freien Universität Berlin

Vorgelegt von N.K. R a m e s h

Yeliyur/Indien

1969

Aus der orthopädisch-chirurgischen Abteilung
des Städtischen Krankenhauses Britz
Chefarzt: Prof. Dr. med. G. Friedebold

---

# Wie weit ist die tabische Arthropathie verifizierbar ?

Inaugural-Dissertation
zur
Erlangung der medizinischen Doktorwürde
an der
Medizinischen Fakultät der Freien Universität Berlin

Vorgelegt von N.K. R a m e s h

Yeliyur/Indien

Dekan: Professor Dr.med. Hans Heinz N a u m a n n

Referent: Professor Dr.med. Günter F r i e d e b o l d

Korreferent: Privatdozent Dr.med. Fritz H o f m e i s t e r

UNIV.
LEIDEN
BIBL.

Gedruckt mit Genehmigung der Medizinischen Fakultät
der Freien Universität Berlin.

Promoviert am: 12.9.1969

# I N H A L T S V E R Z E I C H N I S


| | Seite |
|---|---|
| Einleitung | 1 |
| Methodik | 7 |
| Ergebnisse | 8 |
| Tabellarische Aufstellung | 12 |
| Diskussion | 22 |
| Zusammenfassung | 38 |
| Literaturverzeichnis | 40 |

Digitized by the Internet Archive
in 2026

https://archive.org/details/IA41550807_0041

# Einleitung

Die tabische Arthropathie ist seit ihrer ersten Beschreibung durch MICHEL und CHARCOT im Jahre 1831 bzw. 1868 viel diskutiert worden. Im Jahre 1888 hatte KREDEL bei der Pathogenese der tabischen Arthropathie eine eigenartige neuropathische Gelenkerkrankung untersucht und die diagnostische Problematik herausgestellt. Später haben A. u. B. BLENKE im Jahre 1931 in ihrer Monograhie die Theorien der Pathogenese der Skelettveränderungen bei tabischer Arthropathie zusammengefasst. Diese Gelenkerkrankung erlangt auf Grund ihrer relativen Häufigkeit besondere Bedeutung. Nach CHARNLEY und SCHLESINGER tritt die Tabes dorsalis bei 10 bis 20% aller Luiker auf, während die tabische Arthropathie bei 4 bis 10% aller an Tabes dorsalis Erkrankten beobachtet werden kann. 90% aller neuropathischen Gelenkerkrankungen sind die Folge der Tabes dorsalis.

In sämtlichen Veröffentlichtungen sieht man vorwiegend drei Anschauungen über die Pathogenese der Tabes dorsalis vertreten: HARTMANN, JÜRGENS, ROTTER, VIRCHOW und VOLKMANN befürworteten die traumatische Genese der Tabes dorsalis. Im Gegensatz dazu sieht CHARCOT das Wesen der Tabes dorsalis in einer atrophischen Rückenmarkserkrankung. Er vermutet den Erkrankungsbeginn der Arthropathie bereits im präataktischen Stadium der Tabes dorsalis. Daher wird in dem angloamerikanischen Schrifttum das betroffene Gelenk als "Charcots Joint" bezeichnet.

R O T T E R behauptet in Anlehnung an die traumatische Theorie V O L K M A N N S, daß die neurogen bedingte Analgesie und Ataxie des Leidens wesentlich zu der typischen Gelenkveränderung beitragen. Die fehlende Schmerzempfindung bei Belastung des erkrankten Gelenkes führt zur Deformierung, da die schmerzbedingte Immobilisation entfällt. Ausgehend von der Beobachtung J O R D A N S, der im tabischen Gelenk bei Fehlen krankhafter Veränderungen an peripheren Nerven Entzündungen zweifelsfrei nachgewiesen hat, vermutete von B E R G M A N N als wichtigste Veränderung eine "Capilleritis". Außerdem wiesen B A U M und R O T T E R die gelenknahen Spontanfrakturen als häufige Komplikation der Erkrankung aus. J Ü R G E N S und V I R C H O W äußerten sich wie R O T T E R und V O L K M A N N. Nach ihrer Meinung tragen die mechanischen Einflüsse und Insulte die Hauptverantwortung dafür, daß von einer Arthrosis deformans befallene Gelenke weiter geschädigt werden. K R Ü G E R hält verschiedene Ursachen für verantwortlich, wie Trauma, gummöse Prozesse oder eine luische Periostitis. M O R I T Z machte für die Entstehung der tabischen Arthropathie eine Störung der Tiefensensibilität mit krankhafter Fehlbeanspruchung verantwortlich. H I L D E B R A N D T, L E S K E R, O P P E N H E I M und R O W I N S K I vermuten als determinierenden Faktor der Pathogenese eine Dysregulation der Erregungsimpulse in der peripheren Nervenfaser; das entspricht im wesentlichen der Ansicht von G O L D S C H E I D E R und L E D E R E R.

Diese Autoren sahen als wichtigste Entstehungsursache einen Ausfall der nervösen Regulierungssysteme im Muskel-Gefäßsystem mit Zirkulations- und Ernährungsstörungen des Knochen- und Knorpelgewebes an. R A B A I O T T I und R O S S I halten primäre Gefäßerkrankungen für unwahrscheinlich. K I M B O C K, V O L K M A N N und W I L M S haben auf Grund eigener Untersuchungen röntgenologische Kriterien für den Nachweis dieser Erkrankungen zusammengestellt. Sie gelangten zu der Erkenntnis, daß die tabische Arthropathie röntgenologisch in zwei unterschiedlichen Formen zu Tage tritt. Sie unterscheiden eine mit Knochen- und Gelenkrarefizierung einhergehende atrophische Verlaufsform im Gegensatz zu der hypertrophischen, deren Wesen in überschießender Knochenbildung an den betroffenen Gelenkstellen beruht. Nach B R A I L F O R D sind jedoch beide Erkrankungstypen nicht unterschiedliche Formen der tabischen Arthropathie, sondern verschiedene Erscheinungsweisen in unterschiedlichen Phasen des Krankheitsverlaufes. B R A I L F O R D vermutete drei mit Regelmäßigkeit aufeinanderfolgende Phasen, eine Hydroarthrosis mit Gelenkerguss, die atrophische oder destruktive Phase und eine hypertrophische Phase mit überschießender "unkontrollierter" Knochenneubildung. Das entspricht auch der Ansicht von I M H Ä U S E R und M. L A N G E, die ein Nebeneinander von An- und Abbauprozessen im befallenen Gelenk annehmen.

Die Frage, welche Störung letztlich zur Gelenkdestruktion führt, ist nicht einheitlich beantwortet. Das von L E V A N D E R im geschädigten Knochen vermutete

"osteogene Prinzip" schien sich zunächst als Erklärungsversuch für eine überschießende Knochenneubildung anzubieten; ein Beweis konnte jedoch dafür nicht erbracht werden. B L O C K sah auf Grund chemischer Untersuchungen eine lokale Acidose im geschädigten Gelenk als wichtigste pathogene Ursache an. Einen Zusammenhang zwischen starker Knochenneubildung und dysreguliertem Nervensystem, wie er bei der tabischen Arthropathie zu beobachten ist, sah S C H R Ö D E R auf Grund tierexperimentieller Untersuchungen im nervengeschädigten Gewebe. Er beobachtete in neurotomierten Extremitäten eine ausgedehnte heterotope Knochenneubildung. Dieser mehrfach beobachtete Zusammenhang zwischen überschießender Knochenneubildung und Nervenerkrankung vermag es zu erklären, daß die tabische Arthropathie zu den häufigsten neuropathischen Gelenkerkrankungen zählt. Sie überwiegt zahlenmäßig die Arthropathia syringomyelitica und die sehr seltene Arthropathia dysplastica.

Die Diagnose "tabische Arthropathie" beinhaltet notwendigerweise eine vorausgegangene Luesinfektion (FOURNIER, GOWER, ERB), deren Nachweis jedoch im Einzelfall sehr schwierig sein kann. Verschiedene klinische und labortechnische Untersuchungen - neurologische Symptomatik, Serum- und Liquoruntersuchung - geben zwar wertvolle Hinweise für die Diagnosestellung, sie gelten jedoch einzeln keineswegs als beweisend. So fand M A T Z E N bei 75% der von ihm beobachteten tabischen Arthropathien einen negativen serologischen Befund. Ähnliche diagnostische Schwierigkeiten

können serologische Untersuchungen nach abgeschlossener Luesbehandlung bereiten. Das gleiche gilt für die klinische Symptomatologie, da neurologische Ausfallserscheinungen gelegentlich erst mehrere Jahre nach dem Auftreten der ersten Gelenkveränderungen objektivierbar werden können (BLENKE); CHOLODIS und STEINDLER lehnen daher die tabische Arthropathie als Späterscheinung der Tabes dorsalis ab. Auch M. LANGE behauptet auf Grund eigener Untersuchungen, daß für die Diagnose der tabischen Arthropathie nicht in jedem Fall der Nachweis der häufigsten Sxmptome - Erlöschen des PSR und reflektorische Pupillenstarre - erforderlich ist.

Die von CRUVELIEHR, OLIVIER und VINES beschriebene degenerative Veränderung der Hinterstränge im Rückenmark wurde von LEYDEN als pathologisch-anatomisches Substrat der Tabes dorsalis interpretiert. ERB, FOURNIER und GOWER erkannten den wesensmäßigen Zusammenhang dieser als Tabes gekennzeichneten neurologischen Störung zur vorausgegangenen Luesinfektion. DEJERINE, OPPENHEIM, SIMMERLING und WESTPHAL haben ähnliche histo-pathologische Veränderungen, wie sie an den Hintersträngen aufzutreten pflegen, auch im peripheren Nervensystem beobachtet. Auch das autonome Nervensystem ist in seltenen Fällen bei der Tabes dorsalis von degenerativen Veränderungen betroffen. FOERSTER berichtet über schwere degenerative Veränderungen im Nervus vagus; ETIENNE,

L A P I N S K I, S C H Ä F E R und S C H A M P I E fanden bei Tabes, besonders bei solchen Fällen, die mit Osteoarthropathien vergesellschaftet waren, Veränderungen der großen Vorderhornzellen.

Im Einzelfall kann die Differenzialdiagnose zahlreiche Probleme aufwerfen. Die unterschiedliche Wertigkeit der Symptome kann die Diagnose der tabischen Arthropathie gelegentlich außerordentlich erschweren, nicht selten nur einen mehr oder minder begründeten Verdacht zulassen.

Die vorliegende Arbeit stellt einen Versuch dar, an Hand einer Werteskala aller Hinweiszeichen der Erkrankung, die tabische Arthropathie zu verifizieren und dabei den Beitrag der einzelnen Symptome für die Krankheitserkennung herauszustellen.

## Methodik

Dieser Untersuchung wurde folgende Methodik zu Grunde gelegt:

In den Jahren 1948 bis 1968 wurden auf der neurologischen Abteilung des Städt. Krankenhauses Neukölln und auf der chirurgisch-orthopädischen Abteilung des Krankenhauses Britz 142 Patienten mit einer Tabes dorsalis, davon 50 (38 Frauen und 12 Männer) mit neuropathischer Arthropathie behandelt. Ihre Krankengeschichten wurden erstens im Hinblick auf eine früher erworbene Luesinfektion untersucht und zweitens wurden die Zeitintervalle zwischen dem Auftreten der ersten krankhaften Gelenkveränderungen und der ersten Arztkonsultation festgestellt.

Von den Laborbefunden wurden im wesentlichen der Treponema-Pallidum-Immobilisations-Test bzw. Nelson-Test und die klassische Wassermann'sche Reaktion berücksichtigt.

Ferner wurden die Ergebnisse der neurologischen Untersuchungen, d.h. das Reflexverhalten, Pupillenstörungen, Bewegungsunkoordination etc. überprüft.

Darüberhinaus wurden die vorhandenen Röntgenaufnahmen durchgesehen und entsprechend verwertet. Diese Ergebnisse wurden einander gegenübergestellt, tabellarisch zusammengefasst und dementsprechend die Problemstellung dieser Arbeit ausgewertet.

## Ergebnisse

Bei 46 an tabischer Arthropathie Erkrankten ergab die Exploration zur Anamnese nur in 17 Fällen Hinweise für eine stattgefundene Luesinfektion, wobei die Latenzzeit bis zum Auftreten der neurologischen Sekundärerkrankung durchschnittlich 33 Jahre (kürzeste 15, längste 50 Jahre) beträgt. Diese trat im Lebensalter von durchschnittlich 64,5 Jahren (jüngster Patient 50, ältester 80 Jahre) auf.

Bei den an Tabes dorsalis Erkrankten war die Luesinfektion in 47 von insgesamt 89 Fällen bekannt. Hier trat die Sekundärerkrankung mit einer Latenzzeit von 27 Jahren (kürzeste 7 Jahre, lämgste 47 Jahre) durchschnittlich im 56. Lebensjahr (jüngster Patient 27 Jahre, ältester 78 Jahre) auf (Tabelle I).

Die unterschiedliche Häufigkeit aller für die Diagnostik wesentlichen Hinweiszeichen - stattgefundenen Luesinfektion, positive serologische Befunde, Konstellation neurologischer Ausfallserscheinungen und röntgenologisch objektivierbare Gelenkveränderungen - rechtfertigt die Einteilung unseres Materials in Gruppen, bei denen die Diagnose durch unterschiedliche diagnostische Hinweise gestützt ist (Tabelle II).

Da im Einzelfall die Diagnose von Hinweiszeichen unterschiedlicher Wertigkeit gestützt wird, erscheint eine Einteilung unseres Krankengutes in Symptomgruppen sinnvoll.

Gruppe 1:

Sie umfasst 9 Patienten mit anamnestisch angegebener Luesinfektion, positivem Serumbefund, nachgewiesenen neurologischen Ausfällen und röntgenologisch objektivierbaren Gelenkveränderungen. In dieser Gruppe ist die Diagnose der tabischen Arthropathie im hohen Grade verifiziert.

Gruppe 2:

Sie umfasst 8 Patienten, bei denen die Diagnose tabische Arthropathie durch Angaben über die stattgefundene Luesinfektion und den Nachweis neurologischer Befunde verifiziert ist. Alle Patienten zeigten Gelenkveränderungen, die hinsichtlich Art und Ausmaß auffällige Unterschiede zur röntgenologischen Manifestation einer Arthrosis deformans aufwiesen. Bei den Patienten dieser Gruppe war das Ergebnis der serologischen Untersuchung negativ.

Gruppe 3:

Sie umfasst 11 Patienten, die in ihrer Anamnese k e i n e Angaben über eine stattgefundene Luesinfektion gemacht haben, bei denen die Tabes dorsalis jedoch durch den Nachweis neurologischer Ausfallserscheinungen bei positivem Serumbefund im hohen Grade verifiziert ist. Auch hier konnte in jedem Fall eine auffällige röntgenologisch objektivierbare Gelenkveränderung nachgewiesen werden.

Gruppe 4:

Sie beinhaltet 18 Patienten mit neurologischer Symptomatologie im Sinne der Tabes dorsalis und röntgenologisch auffälligen Gelenkveränderungen. Eine Luesinfektion ist in der Anamnese dieser Patienten nicht bekannt, serologische Untersuchungsbefunde sind ausnahmslos negativ.

Gruppe 5:

Sie umfasst 4 Patienten. Diese zeigen als einziges Hinweiszeichen röntgenologische Veränderungen an den Gelenken, die zum Bild der Arthrosis deformans auffällige Unterschiede aufweisen. Alle übrigen Symptome, neurologischen Ausfälle und die serologischen Befunde fehlen ebenso wie anamnestische Angaben über die stattgefundene Luesinfektion.

Gruppe 6:

Sie erstreckt sich auf 47 Patienten. Hier ist die Diagnose der Tabes dorsalis durch Anamnese, Angaben über die stattgefundene Luesinfektion, positiven serologischen Untersuchungsbefund, sowie neurologische Ausfälle gesichert. Auffällige Gelenkveränderungen konnten bei diesen Patienten röntgenologisch zweifelsfrei ausgeschlossen werden.

Gruppe 7:

Bei 45 Patienten ist die Diagnose der Tabes dorsalis durch das Ergebnis der neurologischen und serologischen Untersuchung im hohen Grade verifiziert. Angaben über eine

stattgefundene Luesinfektion wurden nicht gemacht. Auffällige Gelenkveränderungen konnten röntgenologisch ausgeschlossen werden.

## TABELLE I

Häufigkeit der nachgewiesenen Luesinfektion

| | Tab.Arthropathie | Tabes dorsalis |
|---|---|---|
| Gesamte Zahl | 46 | 92 |
| Anzahl der Fälle mit nachgewiesener Luesinfektion | 16 | 47 |
| Durchschnittl.Latenzzeit | 33 Jahre<br>kürzeste 15 J.<br>längste 50 J. | 27 Jahre<br>kürzeste 7 J.<br>längste 47 J. |
| Durchschnittsalter z.Zt. d. sekundären Erkrankung | 64,5 Jahre<br>jüngster 50 J.<br>ältester 80 J. | 56 Jahre<br>jüngster 27 J.<br>ältester 78 J. |

## T A B E L L E II

Die tabische Arthropathie, Häufigkeit u.Verteilung d.Symptome

| Laufende Nummer: | 1 | 2 | 3 | 4 | 5 | 6 | 7 | 8 | 9 |
|---|---|---|---|---|---|---|---|---|---|
| Geschlecht: | w | w | m | m | m | w | m | w | w |
| Alter: | 55 | 68 | 55 | 61 | 51 | 66 | 58 | 68 | 51 |
| Alter z.Zt. der Infektion: | 24 | 28 | 30 | 20 | 24 | 49 | 33 | 18 | 21 |
| Latenzzeit (Jahre): | 31 | 10 | 27 | 39 | 26 | 17 | 18 | 35 | 23 |
| KLINISCHE SYMPTOME | | | | | | | | | |
| 1. Lokalisation der tabischen Arthropathie | | | | | | | | | |
| a) Knie: | + | + | + | + | + | | | + | + |
| b) Hüfte: | | | | | | + | + | | |
| c) obere Sprunggelenk: | | | | | | | | | |
| 2. Lokalbefund | | | | | | | | | |
| a) Gelenkerguss: | + | + | + | + | | | | + | + |
| b) trophische Hautstörung: | | | | | | | | | |
| c) Gelenkinstabilität: | + | + | + | + | + | + | + | + | + |
| b) Bewegung in dem betroffenen Gelenk: | + | + | + | + | | + | + | + | + |
| e) Spontanfrakturen: | + | | + | | | | | | |
| 3. Neurologische Symptome — a) Reflexstörungen: PSR Li | - | - | - | - | - | - | - | - | - |
| PSR Re | - | - | - | - | - | - | - | - | - |
| ASR Li | - | - | - | - | - | - | - | - | - |
| ASR Re | - | - | - | - | - | - | - - | - | - |
| b) Argyll-Robertson'sche Pupillenstarre: | + | + | + | - | + | + | + | + | + |
| c) Anisokorie: | + | + | + | + | | + | + | | + |
| d) Pupillenverengung: | + | | + | | | + | | + | |
| e) Ataxie: | + | + | + | + | + | | | + | + |
| f) Hypo.-Anaesthesie: | + | + | | | + | | + | + | + |
| g) Kälteempfindlichkeit: | | + | | | | | | + | |
| h) gestörter Lagesinn: | | + | + | + | | | | + | + |
| i) Atonie oder Atrophie: | + | + | | | + | + | | + | |
| j) Romberg'sche Reaktion: | | | + | | + | | | + | |
| 4. Serologische Untersuchung | + | + | + | + | + | + | + | + | + |
| 5. Röntgenuntersuchung | | | | | | | | | |
| a) Hypertrophische Form: | + | | + | + | + | | + | + | + |
| b) Atrophische Form: | | + | | | | + | | + | |
| c) Sub.-Luxation: | + | | + | + | | | | | + |
| d) Fraktur: | + | | + | | | | | | |

# T A B E L L E III

Die tabische Arthropathie, Häufigkeit u.Verteilung d.Symptome

| | | | | |
|---|---|---|---|---|
| Laufende Nummer: | | | 10 | 11 |
| Geschlecht: | | | w | w |
| Alter: | | | 54 | 68 |
| Alter z.Zt. der Infektion: | | | 18 | 18 |
| Latenzzeit (Jahre): | | | 34 | 38 |
| KLINISCHE SYMPTOME | | | | |
| 1. Lokalisation der tabischen Arthropathie | | | + | + |
| a) Knie: | | | | |
| b) Hüfte: | | | | |
| c) obere Sprunggelenk: | | | | |
| 2. Lokalbefund | | | + | + |
| a) Gelenkerguss: | | | | |
| b) trophische Hautstörung: | | | + | |
| c) Gelenkinstabilität: | | | + | + |
| d) Bewegung in dem betroffenen Gelenk: | | | | + |
| e) Spontanfrakturen: | | | + | + |
| 3. Neurologische Symptome | | | ± | + |
| a) Reflexstörungen: | PSR | Li | | - |
| | | Re | ± | ± |
| | ASR | Li | + | ± |
| | | Re | + | ± |
| b) Argyll-Robertson'sche Pupillenstarre: | | | - | + |
| c) Anisokorie: | | | | |
| d) Pupillenverengung: | | | + | + |
| e) Ataxie: | | | | + |
| f) Hypo.-Anaesthesie: | | | | + |
| g) Kälteempfindlichkeit: | | | + | |
| h) gestörter Lagesinn: | | | + | |
| i) Atonie oder Atrophie: | | | | |
| j) Romberg'sche Reaktion: | | | | |
| 4. Serologische Untersuchung | | | | |
| 5. Röntgenuntersuchung | | | + | |
| a) Hypertrophische Form: | | | | |
| b) Atrophische Form: | | | | |
| c) Sub.-Luxation: | | | | |
| d) Fraktur: | | | + | |

| .2 | 13 | 14 | 15 | 16 | 17 | 18 | 19 | 20 | 21 | 22 | 23 | 24 | 25 | 26 | 27 | 28 | |
|---|---|---|---|---|---|---|---|---|---|---|---|---|---|---|---|---|---|
| m | w | m | w | w | m | w | w | w | w | m | w | w | w | m | w | w | |
| 52 | 69 | 59 | 73 | 77 | 65 | 75 | 61 | 57 | 64 | 59 | 63 | 65 | 49 | 62 | 70 | 65 | |
| 19 | 29 | 22 | 28 | 28 | 25 | | | | | | | | | | | | |
| 41 | 36 | 12 | 39 | 47 | 40 | | | | | | | | | | | | |
| + | | + | | + | + | | + | | + | + | + | + | + | + | | + | |
| | | | + | | | | | | | | | | | | | | |
| | + | | | | | + | | + | | | | | | | + | | |
| + | | + | | + | + | + | + | | + | | + | | + | + | | + | |
| | | | | | | + | | + | | + | | | | + | | | |
| + | + | + | | + | + | + | + | + | + | + | + | + | + | + | + | | |
| | | | + | + | + | + | + | + | + | | + | + | + | | + | | |
| | | | | | | | | + | | | | | | | | | |
| + | - | - | - | - | - | - | + | - | + | - | - | + | - | - | + | - | |
| - | - | - | - | - | - | - | - | - | + | - | - | + | - | - | - | - | |
| - | - | - | - | + | - | - | + | - | - | - | - | + | - | - | + | - | |
| + | - | - | - | + | - | - | + | - | - | + | - | + | - | - | - | - | |
| + | + | + | + | - | - | + | + | + | + | + | + | + | + | + | | + | |
| | + | | + | | + | | | | | + | | + | | | | | |
| | + | + | + | | | | | + | + | + | + | + | | | | | |
| | | + | + | + | | + | + | + | + | | + | | + | + | | | |
| | + | | + | + | | + | + | | | + | | + | | | + | | |
| | | + | | | | | | | | | | | | | | | |
| + | | + | + | | | + | | + | | + | | | | | | | |
| + | | + | | | + | + | | | + | | + | + | | | + | + | |
| + | | + | | | + | + | | | + | | | | | + | | | |
| + | + | + | | + | | | + | + | | + | + | | + | + | | + | |
| | | + | + | | + | + | | | + | | | + | | | + | | + |
| | | + | + | | | + | + | | + | | + | | | | | | |
| + | | | | | | | | | + | | | | | | | | |

## TABELLE IV

| Die tabische Arthropathie, Häufigkeit u. Verteilung d.Symptome | | | |
|---|---|---|---|
| Laufende Nummer: | | 29 | 30 |
| Geschlecht: | | w | w |
| Alter: | | 55 | 66 |
| Alter z.Zt. der Infektion: | | | |
| Latenzzeit (Jahre): | | | |
| KLINISCHE SYMPTOME | | | |
| 1. Lokalisation der tabischen Arthropathie | | | |
| a) Knie: | | + | + |
| b) Hüfte: | | | |
| c) obere Sprunggelenk: | | | |
| 2. Lokalbefund | | | |
| a) Gelenkerguss: | | + | |
| b) trophische Hautstörung: | | | |
| c) Gelenkinstabilität: | | | + |
| d) Bewegung in dem betroffenen Gelenk: | | + | + |
| e) Spontanfrakturen : | | | + |
| 3. Neurologische Symptome | | | |
| a) Reflexstörungen: | PSR Li | - | - |
| | PSR Re | - | + |
| | ASR Li | - | - |
| | ASR Re | - | - |
| b) Argyll-Robertson'sche Pupillenstarre: | | + | + |
| c) Anisokorie: | | | |
| d) Pupillenverengung: | | + | |
| e) Ataxie: | | + | |
| f) Hypo.-Anaesthesie: | | + | |
| g) Kälteempfindlichkeit: | | | |
| h) gestörter Lagesinn: | | | |
| i) Atonie oder Atrophie: | | | |
| j) Romberg'sche Reaktion: | | + | |
| 4. Serologische Untersuchung | | - | |
| 5. Röntgenuntersuchung | | | |
| a) Hypertrophische Form: | | + | |
| b) Atrophische Form: | | | |
| c) Sub.-Luxation: | | | |
| d) Fraktur: | | | |

| 31 | 32 | 33 | 34 | 35 | 36 | 37 | 38 | 39 | 40 | 41 | 42 | 43 | 44 | 45 | 46 | 47 | 48 | 49 | 50 |
|---|---|---|---|---|---|---|---|---|---|---|---|---|---|---|---|---|---|---|---|
| w | w | w | m | w | w | w | w | w | w | w | w | w | w | w | w | w | m | m | w |
| 70 | 80 | 61 | 55 | 50 | 79 | 61 | 58 | 61 | 58 | 74 | 61 | 71 | 70 | 65 | 59 | 61 | 51 | 59 | 49 |
| | | | | | | | | | | | | | | | | | | | |
| | | | | | | | | | | | | | | | | | | | |
| + | + | + | | + | | + | + | + | + | + | | | + | | | | + | | + |
| | | | | | | | | | | | + | | | + | + | | | | |
| | | | + | | + | | + | | | | | + | | | + | + | | + | |
| + | | | | | + | | + | + | | + | | | + | + | | + | + | | + |
| | | | | | | | | | | | | | | | | | | + | |
| + | + | + | | | + | | + | + | + | + | + | | + | | | + | + | + | + |
| + | + | + | + | | + | | + | + | | + | + | | + | + | | | + | | + |
| | | | | + | | | | | | | | | | | | + | | | |
| - | - | - | - | - | + | - | + | - | - | - | - | - | + | - | - | + | + | + | + |
| - | - | - | - | - | + | - | + | - | - | - | - | - | - | + | - | + | + | + | + |
| - | - | - | - | + | + | - | + | - | - | - | - | - | + | - | + | + | + | + | + |
| - | - | - | - | + | + | - | + | - | - | - | - | - | - | + | + | + | + | + | + |
| + | - | + | + | - | + | + | + | + | + | + | + | + | - | + | - | - | - | - | - |
| + | + | | | + | | | | + | | | | + | | + | | | | | |
| + | | + | | + | + | + | + | + | + | | + | + | | + | | | | | |
| + | | + | | + | + | + | | + | + | | + | + | | + | | | | | |
| | | | + | + | + | | | + | + | + | | + | | + | | | | | |
| | | | | | + | + | | | | | | | | | | | | | |
| | | + | | + | | | | + | | | | | | | | | | | |
| + | + | | | | + | | | + | + | | + | | | + | + | | | | |
| | | + | | + | + | | | + | | | | | | | | | | | |
| - | - | - | - | - | - | - | - | - | - | - | - | - | - | - | - | - | - | - | - |
| + | + | | + | | + | + | + | | + | | + | + | + | + | + | + | | + | + |
| | | + | | + | | | | + | | + | | | | | | | + | | |
| | + | | | + | | + | | + | | | + | | + | | | | | + | |
| + | | | | | + | | | | | | | | | | | + | | | |

## TABELLE V

**Verteilung der diagnostischen Hinweise bei tabischen Erkrankungen**

| Diagnostische Hinweise | Tab.Arthropathie | | | | Tabes dorsalis | | |
|---|---|---|---|---|---|---|---|
| Gruppe | I | II | III | IV | V | VI | VII |
| Nachgew. Luesinfektion | ::: | ::: | | | | ::: | |
| Serol.Untersuchung | ::: | | ::::::: | | | ::::: | ::::::: |
| Neurol. Untersuchung | ::: | ::: | ::::::: | ::::: | | ::::: | ::::::: |
| Röntgenuntersuchung | ::: | ::: | ::::::: | ::::: | ::::::: | | |
| Anzahl der Patienten | 9 | 8 | 11 | 18 | 4 | 47 | 45 |

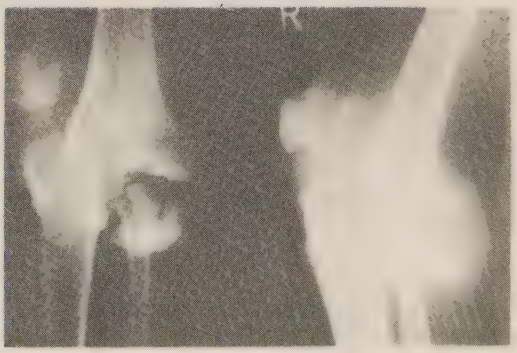
R

Abb. 1 Tabelle III Nr. 6

66-jährige Frau. Im 29. Lebensjahr Luesinfektion, 37 Jahre später haben erstmalig gürtelförmige Schmerzen im Oberbauch und lancinierende Schmerzen in beiden Oberschenkeln sich bemerkbar gemacht. Seitdem besteht eine zunehmende Gangunsicherheit. Vor 2 Jahren wurde ein auffälliger Gelenkerguss mit Valgusstellung im Kniegelenk beobachtet. Es besteht kein Hinweis auf ein vorangegangenes Trauma. Die Schmerzen sind auffallend gering.

Röntgenbefund:

Das rechte Kniegelenk zeigt nach weitgehender Zerstörung des Condylus tibialis femoris eine hochgradige Subluxationsfehlstellung des Unterschenkels tibialwärts, sowie im Seitenbild auch nach vorn. Die Gelenkflächen sind abgeschliffen und subchondral sklerosiert. Die Intercondylenhöcker fehlen weitgehend. Die Kniescheibe ist durch einen Erguss stark abgedrängt und auch sehr stark tibialwärts verschoben. Zwischen der deformierten Kniescheibe und dem Femur finden sich zahlreiche Verknöcherungen. Außerdem finden sich beträchtliche Weichteilverknächerungen unterhalb des Kniegelenkes in überwiegend schalenförmiger Anordnung.



Abb. 2 Tabelle IV Nr. 13

69-jährige Frau, die sich im 50. Lebensjahr luesinfiziert hat. 11 Jahre später bemerkte die Patientin erstmalig leichte Schmerzen in beiden Hüftgelenken. Trotz bestehender leichter Beschwerden nahm die Patientin erst nach 6 Jahren ärztliche Behandlung in Anspruch. Nach weiteren 12 Jahren wurde die Patientin wegen dauerhafter leichter Beschwerden in beiden Hüftgelenken stationär aufgenommen.

Röntgenbefund:

Die Beckenübersichtsaufnahme zeigt rechtsseitig eine hochgradige Ausweiterung der Hüftpfanne mit Pfannenwanderung nach oben, wobei hochgradige blumenkohlartige Knochenneubildungen in der näheren und weiteren Umgebung der Hüftpfanne bestehen. Der rechte Schenkelkopf ist stark pilzförmig deformiert und entspricht im ganzen der deformierten Pfannenform. Die Gelenkumgebung ist hochgradig verdichtet, der Gelenkspalt stark verschmälert.

Linksseitig fehlt der Schenkelkopf vollständig, während der Schenkelhals erhalten ist und sich am abgeschrägten Pfannendach abstützt. Die Pfanne ist ebenfalls in der Umgebung verdichtet und für den abgeschliffenen Halsteil erheblich zu weit. Es handelte sich in diesem Fall um die Kombination einer hypertrophischen tabischen Arthropathie rechts und einer atrophischen Form links.



Abb. 3 Tabelle IV Nr. 24

65 Jahre alte Frau. Anamnestisch keine Angaben über venerische Infektion. Vor ca. einem Jahr trat plötzlich eine starke Schwellung ganz spontan im rechten Kniegelenk ohne ein akutes Entzündungszeichen auf. Trotz dieser Schwellung konnte die Patientin das Bein mit geringen Beschwerden belasten.

Röntgenbefund:

Die Aufnahmen des rechten Kniegelenkes zeigen in beiden Aufnahmerichtungen eine komplette Luxationsfehlstellung bei vollständiger Zerstörung der Femurcondylen und weiter Teile des Tibiakopfes (medial wesentlich stärker als lateral). Zwischen den extrem verformten Knochenenden finden sich unregelmäßige, streifig bröcklige Knochenmassen. Durch die komplette Luxation ist der Unterschenkel proximalwärts verschoben, bei gleichzeitiger erheblicher Achsenknickung. In der seitlichen Aufnahme erfolgte die Verschiebung der Tibia zur Beugeseite hin. In der Nachbarschaft der abgebauten Knochenbezirke besteht eine hochgradige Sklerosierung der Knochenenden.

Abb. 4 Tabelle V Nr. 34

55 Jahre alter Mann. Venerische Infektion negiert. Seit 2 bis 3 Jahren bestehen leichte Beschwerden, schwere Deformation und eine starke Schwellung im linken Kniegelenk. Nach Angaben des Patienten konnte er das Bein bis zur stationären Aufnahme relativ gut belasten.

Röntgenbefund:

Das linke Kniegelenk zeigt im ganzen eine deutliche Gelenkspaltverschmälerung, medial stärker als lateral. Die Gelenkumgebung ist hochgradig verdichtet, der Tibiakopf ist medial abgeschliffen und erscheint in der seitlichen Aufnahme beträchtlich nach vorn und hinten zu verbreitert, wobei er in sehr starke Randwulstbildung übergeht, die die Condylen umfassen. Die Fibula ist relativ zu lang, das Fibularköpfchen steht fast in Höhe des Gelenkspaltes. Die Patella steht fibularwärts subluxiert.

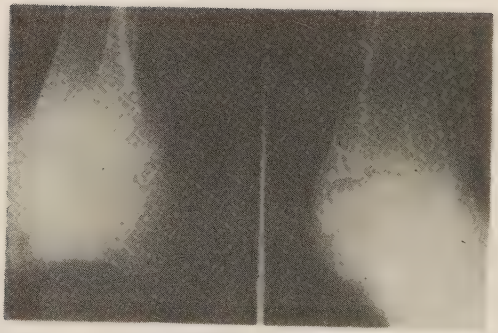

Abb. 5 Tabelle V Nr. 49

59 Jahre alter Mann. Anamnestisch keine venerische Infektion. Im 33. Lebensjahr ist der Patient im Krieg von einem LKW abgesprungen und hat sich eine leichte Verstauchung im rechten Fußgelenk zugezogen. Danach hat er keine ärztliche Behandlung in Anspruch genommen. Seit ca. 16 Jahren bemerkt der Patient eine Verformung im rechten Fuß, vor allem der Außenknöchel kommt immer weiter heraus. In letzter Zeit starke Schwellung und Hautrötung, sowie leichte Schmerzen im rechten oberen Sprunggelenkbereich.

Röntgenbefund:

Die Aufnahme des rechten Sprunggelenkes zeigt eine sehr starke Subluxationsfehlstellung in der Form, daß der Talus fibularwärts geneigt ist und gleichzeitig auch fibularwärts verschoben ist. Dabei ist die Talusrolle hochgradig abgeflacht. Die dem Innenknöchel gegenüberliegende Taluskante ist abgerundet und steht gegenüber Gelenkflächenmitte der Tibia und hat sich hier ein muldenförmiges Bett gegraben. Der Innenknöchel artikuliert mit der tibialen Seitenfläche des Talus unter Ausbildung einer erheblichen Sklerose und mit kräftigen Randwulstbildungen.

## D i s k u s s i o n

Beschwerdearmut und abnorme Beweglichkeit an auffällig veränderten Gelenken - nicht selten ein röntgenologischer Zufallsbefund (SCHRÖDER) - erwecken den Verdacht auf eine tabische Arthropathie. Diese Gelenkerkrankung tritt bei Tabes dorsalis in einer Häufigkeit in 4 bis 10% auf (CHARNLEY und SCHLESINGER).

Die Diagnose ist im allgemeinen leicht zu stellen, wenn folgende diagnostische Hinweise erbracht werden können:

> Anamnestische Angaben über eine stattgefundene Luesinfektion, positive serologische Untersuchungsbefunde, Nachweis neurologischer Ausfallserscheinungen und röntgenologisch objektivierbare Gelenkveränderungen, die nach Art, Ausmaß und Lokalisation vom Bild des üblichen Gelenkverschleißes abweichen.

Der Beweis für die Richtigkeit der Diagnose ist in den Fällen schwer zu führen, wo wesentliche Hinweise auf die besondere Ätiologie der Erkrankung fehlen, die röntgenologische Manifestation der Gelenkveränderungen jedoch Unterschiede zum Bild der Arthrosis deformans unzweifelhaft erkennen lässt.

Im Einzelfall kann unter Beachtung der unterschiedlichen Wertigkeit einzelner Symptome die Verdachtsdiagnose gestellt werden. Ein s i c h e r e r diagnostischer Nachweis ist selten möglich. Diese Erkenntnis entspricht dem Ergebnis der Untersuchung.

Aus einem Kollektiv von 142 an Tabes dorsalis Erkrankten konnte in 46 Fällen ein krankhafter, auf das Bestehen einer tabischen Arthropathie hinweisender Gelenkbefund erbracht werden. 4 weitere Patienten zeigten als einzige Veränderung eine vom Bild der Arthrosis deformans abweichende Gelenkschädigung, ohne daß weitere Hinweise auf die Atiologie durch serologische und neurologische Untersuchungen erbracht werden konnten. Das Krankengut umfasst weitere 92 Fälle mit nachgewiesener Tabes dorsalis ohne Gelenkbeteiligung. Das Verhältnis der beobachteten tabischen Arthropathie entspricht nicht der im Schrifttum angegebenen Relation 4 bis 10% tabischer Arthropathien. Die zahlenmäßige Verschiebung dieser Relation zu Gunsten der tabischen Arthropathie, wie sie im eigenen Beobachtungsgut zu Tage tritt, beruht auf der Auswahl der Erkrankten aus einer orthopädischen Klinik, in der Gelenkerkrankungen gegenüber dem ausschließlich neurologischen Krankheitsbild im Vordergrund stehen.

Die Analyse des eigenen Krankengutes bietet folgende Hinweise für die Diagnose:

Die A n a m n e s e einer nachgewiesenen Luesinfektion ist bedeutungsvoll; fehlende Angaben darüber schließen die Erkrankung jedoch nicht aus (G.E. BEAMONT).

In der vorliegenden Statistik gaben 64 Patienten eine Luesinfektion an. In dieser Gruppe fand sich auch die größte Anzahl seropositiver Nachweise, nämlich bei

56 Patienten. Die übrigen 7 Patienten blieben trotz bekannter Luesinfektion seronegativ.

78 Patienten gaben in der Anamnese keine Luesinfektion an. Von diesen wiesen 56 seropositive Luesreaktion auf. Diese Angaben bedeuten, daß anamnestische Hinweise für die Diagnose nur bedingt verlässlich sind. Die Diagnose tabische Arthropathie wird durch die angegebene Luesinfektion lediglich erleichtert, fehlende Angaben schließen die Erkrankung jedoch nicht aus.

Den Angaben im Schrifttum entsprechend (CHARNLEY, FRIEDEBOLD und STEGMANN) war bei allen Patienten, die auffällige Gelenkveränderungen hatten, eine verminderte Schmerzempfindung auffallend. 32 Patienten hatten mehrere Jahre lang trotz schwerster Gelenkveränderungen keinen Arzt aufgesucht. 8 Patienten der Obengenannten nahmen ärztliche Hilfe erst nach Bagatellunfällen sowie schwersten Trümmerfrakturen in Anspruch (SCHUSSLER). Die Diskrepanz zwischen dem geringen Grad der Gewalteinwirkung und Schwere der Verletzung, bei denen es sich um Trümmer- und Luxationsfrakturen handelte, ist auffällig.

Für die klinische Diagnostik stehen Gelenkbefunde und neurologische Symptomatologie im Vordergrund. Die von B U D I N G E R, K O C H und R O T T E R beschriebene Häufung tabischer Arthropathie an Gelenken der unteren Extremitäten lässt sich durch das eigene Krankengut bestätigen. Die alte Auffassung, daß eine neurogene

Arthropathie der unteren Extremitäten mit Wahrscheinlichkeit durch eine Tabes dorsalis verursacht wird, während die Syringomyelie hauptsächlich die Gelenke der oberen Extremitäten betrifft, behält ihre Berechtigung.

In Abweichung von der von W E I Z A C K E R beschriebenen Häufigkeitsfolge der betroffenen Gelenke - Knie, Hüfte, Sprunggelenke - zeigt die Auswertung des hier untersuchten Kollektivs eine andere Häufigkeitsverteilung:

T A B E L L E VI

Lokalisation der tabischen Arthropathie

| Befallene Gelenke | Anzahl |
|---|---|
| Kniegelenke | 35 |
| Sprunggelenke | 11 |
| Hüftgelenke | 6 |

Da in einzelnen Fällen mehr als ein Gelenk befallen ist, kommen bei insgesamt 50 Patienten 52 erkrankte Gelenke zusammen. Das entspricht der von P E T T E angegebenen Relation.

Wesentliche Hinweise für die Diagnose bietet der klinische Untersuchungsbefund. Die Gelenkuntersuchung zeigt im wesentlichen bei den Patienten meist schwere Deformierungen und damit verbundene Gelenkinstabilität. Die häufigste Achsenfehlform ist das starke O-Bein. Von 50 Patienten hatten 30 einen Gelenkerguss, nur 1 Patient zeigte erhöhte Temperatur und Hautrötung

infolge einer nach intraartikulärer Injektion erfolgten sekundären Infektion. Bei 41 Patienten war eine abnorme Beweglichkeit in den befallenen Gelenken festzustellen. B A U M fand bei 39% der Patienten Subluxationen bzw. Spontanfrakturen, K R E D E L bei 12% Spontanfrakturen. 8 Patienten aus der vorliegenden Statistik hatten eine Spontanfraktur, 17 Patienten wiesen eine Sub- bzw. Luxation mit schwerer Gelenkzertrümmerung auf.

Schäden peripherer Nerven als Folge einer durch Knochenwülste verursachten Druckeinwirkung, welche von O P P E N H E I M und B R A N D E S am Nervus peroneus beschrieben werden, wurden nicht beobachtet.

Neurologische Symptome bei tabischer Arthropathie waren verschieden verteilt: So war z.B. festzustellen, daß ein bestimmtes neurologisches Symptom nicht bei allen Patienten vorhanden war. Außerdem konnte man nicht alle oder einzelne dieser Symptome als typisch nur für tabische Arthropathie ansehen. Es ist daraus zu folgern, daß der tabischen Arthropathie nicht unbedingt ein fest umrissenes neurologisches Syndrom zuzuordnen ist. Daher ist es von großer Wichtigkeit, daß die einzelnen wichtigen neurologischen Symptome diskutiert werden.

Von den 142 Patienten zeigten 138 Patienten hinsichtlich Häufigkeit und Konstellation unterschiedliche neurologische Symptome. Am häufigsten waren Reflexstörungen als Areflexie und Hyporeflexie des Patellar- und Achillessehnenreflexes vertreten, neben Pupillenstörungen im

Sinne des Argyll-Robertson'schen Phaenomens.
Fehlende oder herabgesetzte Patellar- und Achillessehnenreflexe treten bei allen Formen der Neurolues - Lues cerebro-spinalis und progressive Paralyse - auf; am häufigsten sind diese Symptome jedoch bei Tabes dorsalis vorhanden (BODECHTES und WIEGAND). Das ließ sich auch in der vorliegenden Untersuchung bestätigen. Von 142 Patienten wiesen 120 Patienten eine der genannten Reflexstörungen auf; bei 110 Erkrankten war das Argyll-Robertson'sche Phaenomen positiv.

Das nächst häufigste Symptom ist die Ataxie, die bei 77 Patienten beobachtet wurde.

In der Statistik von R O T T E R war die Ataxie häufiger vorhanden. 80 seiner Patienten hatten eine Ataxie. Die entsprechende Häufigkeitsrate beträgt bei B L E N K E 66%.

Ein weiteres neurologisches Symptom - die Kälte-hyperästhesie - ist außer bei Tabes dorsalis nur bei der funikulären Spinalerkrankung gefunden worden. Während sie bei den Patienten mit funikulärer Spinalerkrankung spontan auftritt, tritt sie bei Tabikern durch Provokation auf (BODECHTEL und SCHRADER).

Hinsichtlich der Diagnose weniger charakteristisch sind epikritische Sensibilitätsstörungen, wie Anästhesie, Hyperästhesie und Hypästhesie. Sie werden im vorliegenden Krankengut überraschend häufig bei 67 Patienten angegeben.

Ein weiteres Hilfsmittel zur Sicherung der Diagnose sind serologische Untersuchungen. Es gibt jedoch keine absolut sichere Methode für den Nachweis einer stattgefundenen Luesinfektion. Die zur Verfügung stehenden serologischen Untersuchungsmethoden besitzen einen unterschiedlichen Wert im Hinblick auf Spezifität und Empfindlichkeit (FROMM, MEYER-ROHN). Die klassische Komplementbindungsreaktion, genannt Wassermann'sche Reaktion, ist meist auch bei anderen Erkrankungen positiv, z.B. bei der Weil'schen Erkrankung, bei Malaria, TBC, Leukämie usw. Der Treponema-Pallidum-Immobilisations-Test nach Nelson gestattet ebenfalls im einzelnen Fall keine sichere Aussage (SMITH). Nach S C H E I D sind spezifische Reaktionen im Serum nur in 70% und im Liquor in 60% der Fälle positiv. F R O M M frand bei 20 an Tabes dorsalis Erkrankten eine negative Reaktion, im Liquor im allgemeinen schwächer als im Serum ausfallend. W I E C K vermutet eine spontane Sanierung, F R O M M vermutet eine geringere Antikörperkonzentration im Liquor. Die Annahme liegt nahe, daß bei einer tabischen Arthropathie, die erst nach 20 oder 30 Jahren nach der Luesinfektion auftritt, die Antikörperkonzentration im Serum stark abgesunken ist, so daß diese Konzentration zu einem positiven Ausfall des Nelson-Testes nicht ausreicht. S T E I N D L E R fand bei 21% seiner Patienten positive serologische Untersuchungsbefunde, M A T Z E N bei 75% seiner Patienten einen negativen serologischen Befund.

Unter den hier besprochenen Ergebnissen wiesen insgesamt 112 Patienten eine positive serologische Reaktion auf. Bei 12 an tabischer Arthropathie Erkrankten wurde der Treponema-Pallidum-Immobilisations-Test nach Nelson bestimmt. Diese Reaktion fiel bei 5 Patienten negativ aus. Diese Beobachtung entspricht vereinzelten Angaben im Schrifttum (K.W. JÖTTEN und v.MARWYCK). F R O M M räumt die Möglichkeit ein, daß bei Neurolues ein negativer Nelson-Test in Serum und Liquor vorliegen kann. Der Wert der serologischen Untersuchungsbefunde im Rahmen der Diagnostik lässt sich, wie folgt, charakterisieren. Eine positive Seroreaktion bestätigt die Diagnose tabische Arthropathie, DER NEGATIVE AUSFALL DER REAKTION SCHLIESST DIE ERKRANKUNG JEDOCH NICHT AUS. Anamnestische Angaben über eine stattgefundene Luesinfektion und neurologische Symptome sichern zusammen mit dem Ergebnis der serologischen Untersuchungen die Diagnose. Das erleichtert in diesen Fällen die Interpretation röntgenologisch objektivierbarer Gelenkveränderungen.

Die Gesamtheit aller diagnostischen Hinweise, Anamnese, klinische Hinweise. neurologische Symptomatologie und Serumbefunde zeigt, daß die einzelnen Faktoren einen unterschiedlichen Beweiswert für die Diagnose besitzen.

Das Röntgenbild ist bei einer vollentwickelten tabischen Arthropathie so typisch, daß differentialdiagnostische Schwierigkeiten hinsichtlich der Diagnosestellung nicht auftreten können. Lediglich im Frühstadium der tabischen

Arthropathie könnten gelegentlich Verwechslungen, z.B. mit einer deformierenden Arthrose, auftreten; bei massiver Knochenneubildungstendenz tabischer Genese konnte bisweilen der Eindruck einer Tumorerkrankung erweckt werden. Andere Erkrankungen, wie z.B. Neuroarthropathien bei Hemi- und Paraplegikern (NONNE, BLENKE), Myelodysplastikern (KIMBOCK), Diabetikern (OCHSENSCHLÄGER), sowie bestimmte Knochenmarkverletzungen konnten ähnliche Bilder entwickeln, die im Röntgenbild wie tabische Arthropathie aussehen. In seltenen Fällen können röntgenologische Manifestationen einer Ökonose in großen Gelenken differentialdiagnostische Schwierigkeiten bereiten (KLAUS, KRIZEK und VRANESIC).

Für die differentialdiagnostische Abgrenzung ist die Kenntnis der röntgenologisch objektivierbaren Veränderungen der Arthrosis deformans unerlässlich.

Die Arthrosis deformans ist eine degenerative Gelenkerkrankung, die meist im Alter als Folge von Abnutzungsvorgängen auftritt. Die Röntgensymptome treten erst nach Zerstörung der Knorpelschutzschicht auf. Weiterhin sieht man einen Abschliff der Gelenkflächen sowie zystische Aufhellungen im subchondralen Gewebe. Reaktive Knochenentwicklung führt zu Wulstbildungen im Bereich der Randpartien. Man kann weiterhin eine langsam zunehmende Verschmälerung des Gelenkspaltes beobachten. In schweren Fällen ist ein Gelenkspalt gar nicht mehr vorhanden. Solche Röntgensymptome sind in allen Gelenken grundsätzlich gleich, nur der Grad der Ausprägung ist unterschiedlich.

Am häufigsten und stärksten betroffen sind Hüft- und Kniegelenke (JACOBS).

Am Knie wird besonders die Tibiagelenkfläche befallen. Man sieht oft eine Ausziehung der Eminentia intercondylica. Auch feine Randzacken an der Gelenkfläche der Patella gehören zum Bild einer Arthrosis deformans (MÖHRING).

In den Hüftgelenken sind die arthrotisch destruierenden Veränderungen besonders ausgeprägt. Häufig ist der Femurkopf entrundet, die Gelenkpfanne ist durch Randwülste erweitert.(KARSCHER).

Auch bei der TABISCHEN ARTHROPATHIE sieht man als Frühröntgensymptom eine Verschmälerung des Gelenkspaltes als Zeichen des Knorpelschwundes. Die weiteren Veränderungen in einem tabischen Gelenk weichen jedoch von der Arthrosis deformans ab. Verdickung und Sklerose der Knochen in den Gelenkflächen sind viel stärker ausgeprägt, als bei der Arthrosis deformans. Bei der tabischen Arthropathie zeigt sich ein tief gehender Abschliff mit Zerstörung der Randabschnitte, später folgt die Resorption ganzer Gelenkanteile, oft mit Sub- oder kompletten Luxationen. Als Kennzeichen für den gleichzeitig vorhandenen An- und Abbauprozeß sieht man periostale Ossifikationen und Knochenneubildung. In derartigen Fällen erscheint das Gelenk grotesk verformt. Nicht selten sind auch Zerstörung bzw. Verkalkung der Kapselbänder zu sehen. Diese Vorgänge sind besonders deutlich erkennbar an Knie- und Hüftgelenken (BELLA u. FRIED )

Für die Interpretation eines Röntgenbildes, das im Frühstadium der tabischen Arthropathie aufgenommen worden ist, müssen anamnestische Angaben und klinische Untersuchungsbefunde verwertet werden. Nach eingehender Anamnese und klinischer Untersuchung läßt sich eine Verwechslung von tabischer Arthropathie und Arthrosis deformans im allgemeinen ausschließen.

Sowohl bei der tabischen Arthropathie als auch der Arthrosis deformans treten vermehrte Reizergüsse als Ausdruck einer chronisch rezidivierenden Entzündung auf. Beide Erkrankungen unterscheiden sich nur dadurch, daß die Tabiker keine Empfindung für den entzündlichen Reizzustand aufweisen.

Die tabische Arthropathie zeigt im Röntgenbild ossäre und paraossäre Veränderungen in zwei unterschiedlichen Erscheinungsformen: Die atrophische Form als Ausdruck resorptiv-osteolytischer Vorgänge und die hypertrophische Form, gekennzeichnet durch proliferativ ossäre Erscheinungen (ZIMMERMANN). B R A I L F O R D unterscheidet 3 Stadien: Das Stadium des Gelenkergusses, das Stadium der Destruktion und das Stadium der Hypertrophie mit Knochenneubildung.

Röntgenologische Frühsymptome im KNIEGELENK sind:

Knochenauflagerungen an der Gelenkfläche, besonders im Tibiaanteil,

der mediale Gelenkspalt ist meistens verschmälert,

der laterale Tibiakopf zeigt subchondrale Randsklerosen,

die Konturen sind höckerig verändert
und man sieht auch oft im Femurcondylbereich
Randsklerosen (SCHINZ, BAENSCH).

Bei den Gelenken mit fortgeschrittenem Prozeß sieht man außer der periostalen Auflagerung reaktive Knochenanlagerungen. Häufig sind auch periostale Verdickungen proximal der Tuberositas tibia als weitere typische Veränderung der tabischen Arthropathie, sowie der chondrale und ossale Substanzverlust mit abgeschliffener und unregelmäßiger Randkontur, anzusehen, meistens im medialen Tibiakopfbereich. Daneben kann sich außerdem im medialen Spaltbereich eine osteophytische Knochenmasse anlagern (Abb. 4). In seltenen Fällen treten solche Veränderungen auch an der lateralen Tibiakopfseite auf. Ausgeprägte Ausmuldungen am medialen Tibiacondylus mit Subluxationsstellung sind weitere typische Röntgensymptome einer tabischen Arthropathie (SCHRÖDER).

Während J O R D A N, v. B E R G M A N N und N A D E R auch die tabische Gelenkdestruktion noch als Folge luischer Gefäßentzündung ansahen, führen andere Beobachter (IMHÄUSER, LANGE und SCHRÖDER) diese Form auf die Weiterbelastung des sturzunempfindlich gewordenen Gelenkes zurück. Es kommt allmählich zu einer massiven Gelenkzerstörung, die teilweise zu einer bizarren Verformung führt. Die Knochen werden dabei förmlich zermahlen und fragmentiert. Man sieht ferner multiple Knochenfragmente, Wandeinbrüche und Umbauvorgänge. Solche Umbauvorgänge sind meistens in der dorsalen Seite des Tibiakopfes zu sehen (Abb. 1). Auch werden im Condylus tibialis femoris grobe

Formveränderungen sichtbar. Bei manchen Patienten, die weiterhin solche Gelenke belasten, kommen ein hochgradiger Abschliff der Femurgelenkrolle und sogar Zertrümmerungen vor (Abb. 3). Auf der seitlichen Aufnahme sieht man dann tiefe, muldenförmige Defekte, ventral gelegen, mit sekundärer Sklerose und unregelmäßigen Verdichtungen kurz oberhalb der deformierten Tibiakante. Noch grotesker ist das Bild von Strukturverdichtungen des nach ventral-distal abgeglittenen Femur, periostalen reaktiven Verdickungen und paraossären Verkalkungen in der Kapselansatzstelle (Abb. 1). Zu einer vollständig ausgebildeten tabischen Arthropathie können auch intra- und paraarticulär liegende multiple Knochenfragmente gehören. Der abgeschliffene Condylus femoris fibularis bohrt sich in den lateralen Tibiakopf hinein, in dem schon ein tiefer, muldenförmiger Knochendefekt vorliegt (Abb. 4). Man sieht bisweilen, daß der laterale Anteil des äußeren Tibiakopfteiles mehr oder weniger abgetrennt ist.

Bei 8 von 35 Patienten mit tabischer Arthropathie des eigenen Krankenguts war die Erkrankung in beiden Kniegelenken vorhanden. 11 Patienten zeigten eine atrophische Form der Arthropathie, 24 Patienten eine hypertrophische. 8 Patienten wiesen eine Fraktur auf, die entweder spontan oder nach einem Bagatelltrauma aufgetreten war. Bei weiteren 8 Patienten lagen komplette Luxationen in den Kniegelenken vor, bei 9 Patienten Subluxationen. 18 Patienten zeigten auf Grund der Röntgenuntersuchung die typische Ausmuldung im Tibiakopfbereich.

Bei 12 Patienten lagen die Ausmuldungen auf der medialen, bei 4 Patienten auf der lateralen Seite; bei 2 Patienten waren beide Tibiakopfhälten betroffen. Dementsprechend war die Deformierung im Sinne eines Genu varum häufiger als die eines Genu valgum. Freie Körper in den Gelenken und im Gelenkspaltbereich waren bei 23 Patienten vorhanden. Bei 9 Patienten waren blumenkohlartige Verknöcherungen sichtbar. 17 Patienten wiesen zusätzlich eine Sklerosierung, 13 Patienten eine Osteoporose auf. Bei 6 Patienten waren die Tibiaenden vollständig aufgelöst, bei 3 Patienten außerdem das Femurende.

Die typische tabische Röntgensymptomatologie des FUSSGELENKES besteht ebenfalls in Zerstörungen und Subluxationen sowie Knochenneubildungen. Schwere Zerstörungen am Talotibiagelenk, Deformierung des Calcaneus durch Arrosionen sind erkennbar. Meistens ist der Talus außer im distalen Abschnitt völlig zerstört. Die gesamte Knochenmasse am dorso-medialen Abschnitt ist ausgewalzt, zerstört, bzw. absorbiert. Es ist meist nur ein kleiner zurückgebliebener Rest erkennbar. Der nekrotisch-osteolytische Charakter der Knochenumbauvorgänge ist deutlich. In den fortgeschrittenen Fällen presst sich die abgeschliffene Tibia in die Knochentrümmer des Calcaneus hinein, und zwar an der Stelle höchsten Druckes. In diesem Gebiet, in dem die Trümmer von Talus und Calcaneus und dem distalen Tibiaende liegen, finden sich dann oft mehrere, verschieden große Knochenstücke, Sequester und Verkalkungsherde.

Man sieht eine zunehmende Subluxation nach der medialen Seite, so daß die Patienten mehr und mehr den Außenknöchel belasten. In solchen Fällen ist die vordere Tibiakante bogenförmig abgerundet und arrodiert (Abb. 5). Häufig isoliert sich eine Art Volkmann'schen Dreiecks.

Die eigene Statistik weist 11 Patienten mit einer tabischen Arthropathie des Fußgelenkes auf. Davon sind die Veränderungen bei 4 Patienten als schwere Luxationsfraktur, bei 4 weiteren Patienten als schleichende Subluxation mit Medialverschiebung und bei 1 Patient als komplette Luxation zu bezeichnen. 8 Patienten zeigten die hypertrophische Form und 3 Patienten die atrophische Form der tabischen Arthropathie. 5 Patienten ließen eine ausgebildete Muldung im Talocalcaneaebereich erkennen.

G L A U N E R und M A R Q U A R D T haben die tabische Arthropathie an den HÜFTGELENKEN in drei Gruppen eingeteilt:

> Die SCHWACHE Form mit Abflachung des Hüftkopfes und fast fehlendem Gelenkspalt, Sklerosierung mit gut erhaltener Gelenkpfanne.
>
> Die MITTELSCHWERE Form mit abgeschliffenem Hüftkopf und Schenkelhalsluxation und einer neuen Pfannendachbildung, Sklerosierung von Kopf und Pfanne.
>
> Die SCHWERE Form mit völligem Abbau und Resorption des Gelenkkopfes, oft auch von Teilen des Schenkelhalses.

Die tabische Arthropathie des Hüftgelenkes weist manchmal eine schleichende Spontanfraktur im Schenkelhalsbereich oder einen vollständigen Schwund des Schenkelkopfes und

Schenkelhalses, sowie der Gelenkpfanne. Ossäre und paraossäre Gewebsveränderungen im Bereich des Hüftgelenkes mit blumenkohlartiger Knochenneubildung zeigen ebenfalls groteske Formen. Schwere Nekrosen, Osteolysen, Fragmentierung, Deformierung und Einbrüche sind typisch für die tabische Arthropathie in den Hüftgelenken (Abb.2). Nach S C H R Ö D E R S Beobachtung treten manchmal auch Protusio acetabuli auf. Die Nekrosen und osteolytischen Prozesse zeigen ein Nebeneinander des Auf- und Abbauprozesses auch im Hüftgelenkbereich.

Eine tabische Arthropathie im Hüftgelenk wurde bei 6 Patienten festgestellt. 2 Patienten hatten die atrophische Form der Arthropathie, bei denen Schenkelhals und -kopf völlig verschwunden waren. Die Pfanne war frakturiert und nach medialwärts verschoben. Bei 4 Patienten wurde eine hypertrophische Form festgestellt. Sie zeigten überschüssige, blumenkohlartige Knochenneubildungen und in 2 Fällen schleichende Schenkelhalsfrakturen.

Aus dem gesichtenen Röntgenmaterial geht also hervor, daß die Befunde völlig mit den von röntgenologischer Seite geforderten Symptomen übereinstimmen.

## Zusammenfassung

An Hand der Untersuchung von 142 Fällen mit Tabes dorsalis, die in den Jahren von 1948 bis 1968 in der neurologischen Abteilung des Neuköllner Krankenhauses und der orthopädisch-chirurgischen Abteilung des Krankenhauses Britz behandelt wurden und von denen 50 eine Arthropathie aufwiesen, wurde ein Versuch unternommen, mit vier diagnostischen Hinweiszeichen die Diagnose "Tabische Arthropathie" zu stellen. Hierbei zeigte sich eine bestimmte Wertigkeit dieser Hinweiszeichen:

1) Die ANAMNESE ist als unsicherster Hinweis anzusehen. 17 von 50 befragten Patienten mit Arthropathie gaben eine Luesinfektion zu. Die positiven serologischen Laboruntersuchungen bekräftigten die Diagnose tabische Arthropathie, negative Befunde schlossen diese Erkrankung jedoch nicht aus.

2) Nur 20 Patienten von 50 hatten POSITIVE LUESREAKTION (40 %). Dieses Ergebnis liegt etwa in der Mitte zwischen den von anderen Autoren (MATZEN, CHLODIJ, STEINDLER und FROMM) ermittelten Werten, die von 25 bis 80 % schwanken.

3) Von den NEUROLOGISCHEN SYMPTOMEN war die Trias

   a) Reflexstörungen,
   b) Pupillenveränderungen im Sinne eines Argyll-Robertson'schen Phaenomens und
   c) spinale Ataxie,

   häufig vertreten. 46 Patienten von 50 wiesen die genannten neurologischen Ausfälle auf.

4) Eindeutig und für die Diagnose "Neuropathische Arthropathie beweisend war der Röntgenbefund.

AUSSCHLAGGEBEND für die Diagnose "Tabische Arthropathie" muß allein die Kombination des typischen neurologischen Befundes mit dem charakteristischen Röntgenbild sein, wobei folgende Röntgenzeichen als typisch angesehen werden:

a) Das auffällige Nebeneinander von An- und Abbauvorgängen (mit blumenkohlartiger Knochenneubildung und Ausmuldungen) der gelenkbildenden Knochenteile,

b) die bizarre Gelenkdeformität,

c) Frakturen und Sub- bzw. komplette Luxationen.

Insofern ließ sich die Diagnose "Tabische Arthropathie" bei 46 von 50 Patienten verifizieren. Damit soll dazu beigetragen werden, von der neuropathischen Arthropathie mit den angeführten Kriterien die tabische Arthropathie als pathogenetische Einheit abzugrenzen.

## Literaturverzeichnis


1. BAUM : Knochenbrüche bei Tabes und deren äteologische Stellung. Dtsch.Z.Chir. 89:1 (1907)

2. BALLER, J. u. FRIED, L. : Angaben zur Pathogenese des Charcot-Gelenkes. Fortschr.Röntgenstr. Bd.92:179 (1960)

3. BEAUMONT, G.E. : Tabes dorsalis. Medizin.Churchill Ltd.408 (1958)

4. v. BERGMANN : Funktionelle Pathologie, Springer-Verlag 1932

5. BLENKE, A. : Arthritis deformans und neuropathische Arthropathie, Z.orthop.Chir. 59:209 (1933)

6. BLENKE, B. : Die neuropathischen Knochen- und Gelenkaffektionen, Enke-Verlag, Stuttgart (1931)

7. BLOCK, W. : Die normale und gestörte Knochenbruchheilung, Enke-Verlag, Stuttgart 314:(1940)

8. BODECHTEL, G. : Die Tabes dorsalis, Differentialdiagnose, neurologisches Krankheitsbild, Thieme-Verlag: 420 (1963)

9. BRAILFORD : The neuropathic joint, Orthopaedic surgery Arnold Publishers: 490 (1967)

10. BRAND, G. : Verzögerte Knochenbruchheilung und Pseudarthrosenbildung. Ihre Ursache und Behandlung Thieme-Verlag (1937)

11. CHARCOT, J.M. : Sur quelque arthropathies qui paraissent dependre dune lesion du cervean on de la Moelle Epininere. Arch.physiol., Paris, 1:161 (1868)

12. CHARNLEY, J. : Neuropathic joints, A Short pract.of Surgery Lewis-London: 1029 (1956).

13. CHOLODIJ, P.I. : Zur Frage von Fehlern in der Diagnostik der tabischen Arthropathien, Sovet.Med. 28:130 (1965)

14. CRUVELIER u. OLIVIER : Sit.n.Gagel Handbuch der speziellen Pathologie und Histologie, Bd. XIII:995

15. DEJERINE : Des alteration des nerfs Cutanes chez les Ataxiques de leur nature peripherique, et du role Jone Par la sensibilite que Lon Observe chez ces maladies, Arch.Physiol, Paris, 15:72 (1883)

16. ERB : Zur Ätiologie der Tabes, Berl.klin.Wschr. 29:713 (1891)

17. ETIENNE ET CHAMPY : Lesion Celluläres des Cornes aute -rieurs de le moelle dans los arthropathis nerveuses, Revue neur. 912 (1907)

18. FRIEDEBOLD, G. u. STEGMANN, E. : Die Arthrodäre bei tabischer Arthropathie, Arch.orthop.Unfall-Chir. 59:272 (1966)

19. FORNUIER : Ein Fall von Tabes dorsalis kompliziert mit Diabetes mellitus, Berl.klin.Wschr. 23:207 (1886)

20. FROMM, G. : Wert und Grenzen des Nelson-Testes für die Diagnose der Lues, unter Berücksichtigung der Untersuchungs-ergebnisse bei der Neurolues und Lepra, Habil.-Schrift.Ham. (1961)

21. GLAUNER, R. u. MARQUARDT, W. : Röntgendiagnostik des Hüftgelenkes Neurogene Gelenkschäden, Thieme-Verlag, 162 (1965)

22. GOLDSCHEIDER u. LEYDEN : Die Erkrankungen des Rückenmarkes und der Medulla Oblongata, Spez.Path.u.Ther. Bd. X Urban-Schwarzenberg Berlin und Wien (1924).

23. GOWER : Diagnostik der Rückenmarkskrankheiten, 3.Aufl. Bettelheim u.Scheimpy-Verlag, Wien, 96 (1886)

24. HARTMANN, G. : Doppelseitige Hüftgelenkzerstörung bei alter Tabes dorsalis, Zbl.Chir. 79:626 (1954)

25. HILDEBRANDT : Über neuropathische Gelenkerkrankungen, Arch.Klin.Chir. 115:448 (1921)

26. IMHÄUSER, G. : Die neurogenen Arthropathien und ihre Behandlung, Verh.Dtsch.orthop.Ges., 44 Kongress.Z.Orthop.88:240 (1956)

27. JACOBS, Ph. : Primary cystic arthrosis. Brit.J.Radiol.36:129 (1963)

28. JORDAN : Sit.n.Nader

29. JÖTTEN, K.W. u. v. MARWYCK : Über die Bedeutung serologischer Untersuchungsbefunde für die Diagnosestellung der Neurolues, Arch.Hyg. 138:569 (1954)

30. JÜRGENS : Sit.n.Weizsacker.

31. KARCHER, H. : Neuropathische Gelenkveränderungen. Klinische Röntgendiagnostik. Chirurgische Erkrankungen, Springer-Verlag, Berlin, 385 (1959)

32. KEY, J.A. : Clinical Observations on Tabetic arthropathies.(Charcot joint), Amer.J.Syph. 16:429 (1932)

33. KIMBOCK, R. : Über die Arthropathien bei Tabes, Fortschr.Röntgenstr. 47:530(1933)

34. KLAUS, E. u. KRIZEK, V.u. VRANESIC : Die Ochronose der Wirbelsäule im Röntgenbild, Fortschr.Röntgenstr. Bd.95:242 (1961)

35. KOCH, R.D. : Zur tabischen Arthropathie, Fortschr.Röntgenstr. 96:109(1962)

36. KREDEL : Die Arthropathien und Spontanfrakturen bei Tabes, Zbl.Chir. 506:487 (1902)

37. KRÜGER, M. : Zur tabischen Arthropathie, Mitt.Grenzgeb.Med.Bd.24:109 (1912)

38. LANGE, M. : Neuropathische Arthropathien bei Tabes dorsalis, Lehrbuch der Orthopädie und Traumatologie, Bd.II Teil I:128

39. LEDERER : Charcots arthropathy of both ankles, Amer.J.Roentgenol. 43:309 (1940)

40. LEVANDER : Knochenneubildungen bei Knochentransplantation, Zbl.Chir.61:406 (1934)

41. v.LEYDEN : Zur Ätiologie der Tabes, Berl.Klin.Wschr. 20:449 (1903)

42. LAPINSKI : Über die Affektion der Vorderhörner bei Tabes dorsalis, Arch.Psychiat.Nervenkr. 40 (1906)

43. LESKER, W. : Ein Beitrag zu den paraartikulären Verknöcherungen bei Erkrankungen des Nervensystems, Fortschr.Röntgenstr. 37:830 (1928)

44. M A T Z E N : Tabische Arthropathie, Lehrbuch der Orthopädie, 1.Teil, 338 (1959)

45. MATZEN : Die tabische Arthropathie, Handbuch der Orthopädie, 1. Teil, 678 (1957)

46. MEXER-ROHN u. FROMM : Beiträge zur Luesserologie. Die Spezifität des Nelson-Testes im Vergleich zur Spezifität der Pallida-Reaktion und der klassischen Lipoid-Reaktion, Arch.Klin.Exp.Derm. 209:369 (1959)

47. MÖHRING, W. : Die Arthrosis deformans des Kniegelenkes,

48. MORITZ, A.R. : Tabische Arthropathie, Virchows Arch.Path.Anat. 267:746 (1928)

49. MICHEL : Clinical aspects of Tabetic arthropathy, Amer.J.Med.Sci. 8 (1831)

50. NONNE : Erinnerungen und Bekenntnisse auf dem Gebiet der Neurolues, Dtsch.z.Chir. 248:177 (1936)

51. OCHSENSCHLÄGER, A. : Zum Krankheitsbild der diabetischen Arthropathie, unter besonderer Berücksichtigung des Röntgenbildes und der Röntgendifferentialdiagnose, Z.Orthop. 89:227 (1957)

52. OPPENHEIM : Neue Beiträge zur Pathologie der Tabes dorsalis, Arch.Psychiat.Nervenkr. 20(1889)

53. OPPENHEIM u. SIEMERLING : Beiträge zur Pathologie der Tabes dorsalis und der peripheren Nervenerkrankungen des Zentralnervensystems, Z.klin.Med. 89:361 (1920)

54. PAPE, R. : Über die Differentialdiagnose tabischer Wirbelveränderungen, Fo.Rö. 39:1066 (1929)

55. PETTE, H. : Syphilis des Nervensystems, Die Haut- und Geschlechtskrankheiten, Urban-Schwarzenburg-Verlag, Berlin - Wien (1934)

56. RABAIOTTI, A., ROSSI, L. u. : Zur Frage der Pathogenese der tabischen Arthropathie, Ann.Radiol. 33:116 (1960)

57. ROTTER : Arthropathia Tabica, Berl.Med.Gesellschaft, Berl.klin.Wschr. 836 (1886)

58. ROBINSKI : Knochen- und Gelenkerkrankungen bei Erkrankungen des Zentralnervensystems, Z.klin.Med. 89:361 (1920)

59. SCHEID, W. : Die luischen Erkrankungen des Nervensystems, Lehrbuch der Neurologie, G.Thieme-Verlag 477 (1968)

60. SCHRÖDER : Die Arthropathia und Spondylopathia tabica. Münch.med.Wschr. 104:724 (1962)

61. STEINDLER, A. : The Tabetic arthropathy, J.Amer.med.Ass. 96:250 (1931)

62. SCHLESINGER : Die Erkrankungen der Knochen und Gelenke bei Syringomyelia, Zbl.Grenzgeb.Med. 16 (1901)

63. SMITH, L. : The False-negetive Treponema Pallidum Immobilisations-Test in Syphilis, J.Amer.med.Ass. 199:128 (1967)

64. SCHEID, W. : Lanzinierende Schmerzen im Verlauf der Tabes als Hinweis auf anders-artige organische Prozesse, Fortschr.Neurol.Psychiat. 5:262 (1959)

65. SCHÜSSLER, R. : Arthropathia Tabica und Unfall-ereignis, Der Radiologe, 1:214 (1961)

66. VIRCHOW, R. : Arthropathia Tabidorum, Berl.klin.Wschr. Bd.23:851 (1886)

67. VOLKMANN, R. : Gelenkerkrankung bei Tabes, Zbl.Chir. 173 (1882)

68. VINES : Locomotor Ataxia or Tabes dorsalis, Green's Manual of Pathology

69. WESTPHAL : Über das Verschwinden und die Lokalisation des Kniephaenomens, Berl.klin.Wschr. 18 (1881)

70. WIEGAND, H. : Die Beziehungen der klinischen Symptome zum Liquorbefund und die Beziehungen der Kolloid-Globulin-Reaktion zu der Globulin und Albumin-Quantität des Liquors bei Tabes dorsalis und Tabo paralyse, Dissertation.Uni.Bonn (1953)

71. WIEK, H. : Zur Diagnose und Therapie der Tabes Med.Welt 2435 (1964)

72. WILMS : Arthropathie, Myositis Ossificans und Exostosenbildung bei Tabes, Fortschr.Röntgenstr. Bd.3:39(1900)

73. ZIMMERMANN, W.E. : Beitrag zur Pathologie und zur Behandlung von medialen Schenkel-halsfrakturen bei Tabes dorsalis, Langenbeck's Arch.klin.Chir. 291:171 (1959)

Meinem verehrten Lehrer,
Herrn Prof. Dr. med. Günter Friedebold,
danke ich für die Überlassung des Themas.
Weiterhin habe ich mich bei Herrn Dr. Hanslik
für die Hilfe, die er mir bei der wissenschaftlichen
Ausarbeitung der gestellten Probleme geleistet hat,
zu bedanken. Ebenso bedanke ich mich bei
Frau Chefärztin Dr. Lange für die Überlassung
des Krankenguts.
Zum Zeichen meiner aufrichtigen Dankbarkeit widme
ich Herrn Prof. Dr. med. G. Friedebold diese
Arbeit.

# L e b e n s l a u f

Ich, N.K. Ramesh, wurde am 13.5.1935 als Sohn des Rechtsanwaltes N. Keshava und seiner Ehefrau Prabah in Indien geboren. Nachdem ich die Aryavidhyashala Primary-School und die Aryavidhyashala High-School absolviert hatte, studierte ich Medizin an der Mysore-University, Indien und legte dortselbst im September 1959 mein Staatsexamen ab. Als Medizinal-Assistent war ich in der chirurgischen Abteilung des Victoria-Hospitals (Bangalore) und weitere 2 Monate auf der inneren Abteilung des Hubli Medical College Hospital beschäftigt.
1960 kam ich nach Deutschland und arbeitete als Medizinal-Assistent bis 31.1.1962 im Städt. Krankenhaus Buch und im Städt. Krankenhaus Am Urban auf verschiedenen Abteilungen. Als Assistenzarzt war ich dann bis zum 31.1.1964 auf der chirurgischen Abteilung des Bethanien-Krankenhauses beschäftigt. Seit Februar 1964 bin ich als Assistenzarzt auf der chirurgisch-orthopädischen Abteilung des Städt. Krankenhauses Britz tätig. Als solcher erlangte ich im Jahre 1967 die orthopädische Facharzt-anerkennung.